

Docteur Thomas Diafoirus

1, rue Molière

73000 Chambéry

Docteur Jules Knock

23, avenue des Romains

73100 Aix-les-Bains

Assurances Le Barde
50, rue de la Mutualité
72000 Le Mans

Chambéry, le 13 mars 2021

Examen contradictoire-amiable

Concernant Monsieur Jean-Raoul Ducable

Date de naissance : 07/12/1976

Adresse : 12, rue du Joe Bar, 73 300 Montvernier

Profession : Mécanicien Moto

Accident du 13 août 2019

Examen pratiqué le 13 mars 2021

CADRE DU PRÉSENT EXAMEN

Contradictoire-Amiable dans le cadre de la loi du 5 juillet 1985

COMMÉMORATIFS

Selon les déclarations et les documents communiqués

Le 13 août 2019, Monsieur Jean-Raoul Ducable a été victime d'un accident de la voie publique. À l'entrée d'un rond-point, la moto qu'il pilotait s'est couchée, et s'est encastrée sous un poids lourd. Il est resté conscient lors de son accident, et lors de son transport par les secours au C. H. Métropole-Savoie.

Lésions initiales

Traumatisme grave de la jambe gauche avec délabrement du pied et de la cheville.

Suites immédiates

Monsieur Ducable est resté hospitalisé au C.H. Métropole-Savoie du 13 au 28 août 2019.

Les radiographies présentées objectivent sur la jambe gauche un fracas de la cheville et du pied ainsi que de nombreuses fractures et luxations métatarsiennes. Le scanner corps entier ne montre aucune lésion traumatique.

Le traitement initial a été chirurgical et orthopédique : amputation de la jambe gauche au ¼ supérieur, intervention réalisée en urgence.

Suites ultérieures

Monsieur Ducable a alors été transféré au centre de soins de suite et de réadaptation de Saint-Jean-de-Maurienne où il est resté hospitalisé jusqu'au 11 décembre 2019. Il a alors bénéficié de séances de rééducation biquotidiennes ainsi que d'un suivi psychologique deux fois par semaine.

L'évolution a été marquée par des douleurs neuropathiques nécessitant un traitement par Neurontin.

La prothèse d'essai a été mise en place le 22 septembre 2019.

La reprise de la marche a été très progressive, Monsieur Ducable n'abandonnant son fauteuil roulant manuel qu'à la fin du séjour au centre de Saint-Jean-de-Maurienne.

Durant cette hospitalisation à Saint-Jean-de-Maurienne, Monsieur Ducable revenait en week-end à son domicile, du samedi midi au dimanche soir, les transports entre le domicile et le centre se faisant en VSL.

Lors de ces week-end, Monsieur Ducable était aidé pour la toilette et l'habillage, puis a retrouvé à compter de mi-septembre son indépendance pour les actes élémentaires de la vie.

Au retour à domicile, la rééducation a été poursuivie au cabinet d'un kinésithérapeute, deux fois par semaine, à Saint-Jean-de-Maurienne. Il s'y rendait au volant de sa voiture, ayant eu une validation de son autorisation de conduire sur son véhicule, après visite devant la Commission Médicale des Permis de Conduire.

Monsieur Ducable s'est rendu régulièrement chez le prothésiste qui se trouve à Chambéry, et à 7 reprises au centre anti-douleur de l'hôpital de la même ville.

Concernant les appareillages prothétiques, plusieurs devis sont présentés concernant :

- Une prothèse de bain
- Une prothèse définitive
- Une prothèse de secours
- Une prothèse de sport pour la course à pied
- Une prothèse esthétique

Seule la prothèse définitive, a été réalisée, en juin 2020.

Sur le plan professionnel, Monsieur Ducable a repris une activité à mi-temps thérapeutique à partir du 2 novembre 2020. Il conduit toujours une voiture à boîte automatique acquise en novembre 2020.

Concernant le domicile, il a bénéficié d'aménagements au niveau de la douche.

Actuellement, le suivi psychologique est toujours en cours. Sur les conseils de son avocat, il a sollicité une expertise d'un psychiatre, le docteur Cawley, dont le rapport est communiqué.

Le traitement actuel comporte : Lyrica, Lexomil et Zopiclone.

Documents présentés

L'ensemble des documents cités aux commémoratifs.

État antérieur

Pas d'antécédent susceptible d'interférer avec les suites de l'accident du 13 août 2019

Situation personnelle et professionnelle

Monsieur Jean-Raoul Ducable est marié. Son épouse âgée de 41 ans est assistante maternelle à domicile. Il n'a pas d'enfants.

Il habite une maison située à Montvernier. On accède extérieurement par un escalier de huit marches.

Le rez-de-chaussée de la maison comporte un couloir qui permet d'accéder à la cuisine, la salle de séjour, deux chambres dont celle de Monsieur et Madame Ducable, une salle de bain avec douche et des toilettes indépendantes.

Sur le plan professionnel, il est diplômé d'un CAP de mécanicien automobile. Il travaille en tant que salarié depuis le 1^{er} juin 1994 au Garage des Épingles, vente (neuf et occasion) et entretien de motocyclettes. Il travaillait à plein temps avant l'accident, et à mi-temps thérapeutique depuis le 2 novembre 2020. Il bénéficie d'une RQTH.

Sur le plan des sports et loisirs, Monsieur Ducable pratiquait le ski alpin, la randonnée, le trail, et le VTT. Il indique ne plus pratiquer aucune de ces activités.

Doléances

Monsieur Ducable se plaint de :

- Douleurs au niveau du membre inférieur gauche, au niveau de l'emboîture. Dès qu'il en a l'occasion, il retire sa prothèse.
- Un périmètre de marche réduit, de l'ordre de 800 m environ.

- Difficultés à monter et descendre les escaliers : cela s'effectue difficilement, marche par marche.
- Attaques de paniques le soir, le conduisant à retarder son heure de coucher.
- Troubles du sommeil avec réveils nocturnes et insomnies.
- Un retentissement important sur le plan psychologique.
- Gêne sur le plan sexuel : il appréhende beaucoup de se montrer sans sa prothèse ; il a beaucoup moins de désir sexuel, et ses relations sont très perturbées, notamment du fait des douleurs.

EXAMEN

État général

Âge : 44 ans, Poids 75 kg, Taille 1,74 m, Droitier

La marche s'effectue sans canne, mais avec une boiterie en raison d'un flessum du genou droit. L'accroupissement est diminué de moitié

Examen des membres inférieurs

Il existe une amputation haute de jambe gauche, située au 1/4 supérieur.

Il existe un moignon en « gueule de requin » avec une cicatrice s'étendant de la face interne à la face externe de jambe avec une zone tuméfiée à la face externe en regard de la tête du péroné.

Le moignon est peu étoffé.

On sent nettement sous la peau, la saillie osseuse de l'extrémité tibiale et du péroné qui reste très sensible.

La cicatrice mesure 15 cm.

La longueur de la pointe de la rotule à l'extrémité du moignon est de 13 cm

On note également une cicatrice pré-rotulienne droite, de 2 cm, violacée.

MENSURATIONS (cm) :

	D	G
Cuisse à 15 cm	51	44
Cuisse à 5 cm	41	36
genou	36,6	34,5

Il y a donc une nette amyotrophie de la jambe gauche.

Examen des genoux

Les genoux sont froids, secs et stables

MOBILITÉ :

Flexion : 140° à droite contre 130° du côté opposé

Extension : complète

DISCUSSION MÉDICO-LÉGALE

Monsieur Ducable Jean-Raoul a été victime d'un accident de la voie publique le 13 août 2019. Dans cet accident, il a présenté :

- un traumatisme grave de la Jambe gauche avec délabrement de la cheville et du pied, fracture déplacée du col du péroné

Monsieur Ducable est resté hospitalisé

- en service de chirurgie orthopédique et traumatique au CH Métropole Savoie du 13 au 28 août 2019
- en service de rééducation fonctionnelle au centre de Saint-Jean-de-Maurienne du 28 août 2019 au 11 décembre 2019.

Monsieur Ducable a bénéficié

- d'une amputation chirurgicale haute de la jambe gauche au quart supérieur
- d'une prise en charge en centre de rééducation pendant trois mois et demi
- reprise de la marche avec prothèse d'essai à partir du 22 septembre 2019
- retour définitif au domicile le 11 décembre 2009, quatre mois après l'accident

Actuellement, après plusieurs prothèses d'essai, Monsieur Ducable est en possession d'une prothèse définitive.

Néanmoins, l'adaptation de la prothèse n'est pas parfaite et Monsieur Ducable doit enlever sa prothèse au bout de quelques heures, ce qui serait, entre autres, à l'origine de sa reprise de travail à mi-temps thérapeutique.

Par ailleurs, il présente des douleurs neuropathiques et des douleurs de membre fantôme.

Sur le plan psychologique, actuellement Monsieur Ducable est toujours suivi.

L'expert psychiatre, le Docteur Cawley a conclu à une I.P.P. psychiatrique de l'ordre de 6 % et des souffrances endurées à 3/7 en rapport avec un syndrome anxio-dépressif réactionnel à son amputation et au développement d'attaques de panique nocturnes nécessitant un traitement antidépresseur, anxiolytique et hypnotique.

Sur le plan médico-légal, l'état peut être considéré comme consolidé le 9 février 2021.

Les postes de préjudices suivants peuvent être retenus :

Gêne temporaire totale dans toutes les activités personnelles : 13 août 2019 au 11 décembre 2019

Gêne temporaire partielle dans toutes les activités personnelles

- classe 3 : 12 décembre 2019 au 9 février 2021

La consolidation peut être acquise le 9 février 2021.

Sur le plan séquellaire, l'amputation du 1/4 supérieur de jambe gauche, et les séquelles psychologiques justifient une Atteinte à l'Intégrité Physique et Psychique globale de 50 %.

Les souffrances endurées cotées à 5,5/7 prennent en considération le traumatisme initial, les douleurs qui s'en sont suivies, l'amputation, les souffrances psychiatriques.

Domage esthétique :

- temporaire : 4,5/7
- permanent : 4/7

Préjudice d'agrément pour l'impossibilité de refaire les activités sportives antérieures même si certaines peuvent être reprises avec des prothèses sportives.

Préjudice sexuel : gêne positionnelle.

Retentissement professionnel ; reprise du travail à mi-temps et ce, probablement de manière définitive.

Tierce personne :

- 6 h/j au cours des week-ends pendant la période d'hospitalisation au centre de Saint-Jean-de-Maurienne
- 1 h/j à partir du retour à domicile (11 décembre 2019) jusqu'au 2 novembre 2020
- 3 h/semaine jusqu'à la date de consolidation (9 février 2021) et à titre viager

CONCLUSIONS DÉFINITIVES

Accident : 13 août 2019

Gêne temporaire totale dans toutes les activités personnelles : 13 août 2019 au 11 décembre 2019

Gêne temporaire partielle dans toutes les activités personnelles

- classe 3 : 12 décembre 2019 au 9 février 2021

Consolidation : 9 février 2021

Atteinte à l'intégrité Physique et Psychique : 50 % (cinquante pour cent)

Souffrances endurées : 5,5/7 (cinq et demi sur sept)

Domage esthétique :

- temporaire : 4,5/7 (quatre et demi sur sept)
- permanent : 4/7 (quatre sur sept)

Préjudice d'agrément pour l'impossibilité de refaire les activités sportives antérieures même si certaines peuvent être reprises avec des prothèses sportives


Préjudice sexuel : gêne positionnelle

Retentissement professionnel : reprise du travail à mi-temps et ce, probablement de manière définitive

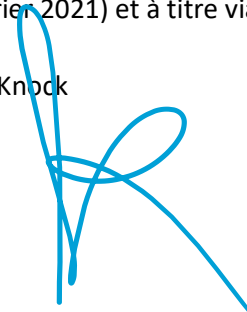
Tierce personne :

- 6 h/j au cours des week-ends pendant la période d'hospitalisation au centre de Saint-Jean-de-Maurienne (du 28 août 2019 au 11 décembre 2019)
- 1 h/j à partir du retour à domicile (11 décembre 2019) jusqu'au 2 novembre 2020
- 3 h/semaine jusqu'à la date de consolidation (9 février 2021) et à titre viager

Docteur Th. Diafoirus

A blue ink signature consisting of several overlapping loops and a long horizontal stroke.

Dr. J. Knock

A blue ink signature with a large, stylized 'K' and a long, sweeping tail.

Conformément aux dispositions de la loi du 5 juillet 1985 un exemplaire de ce rapport est adressé à la victime.

Ces conclusions constituent un avis émis à titre indicatif et en toute indépendance par des médecins qualifiés pour évaluer le dommage corporel.